



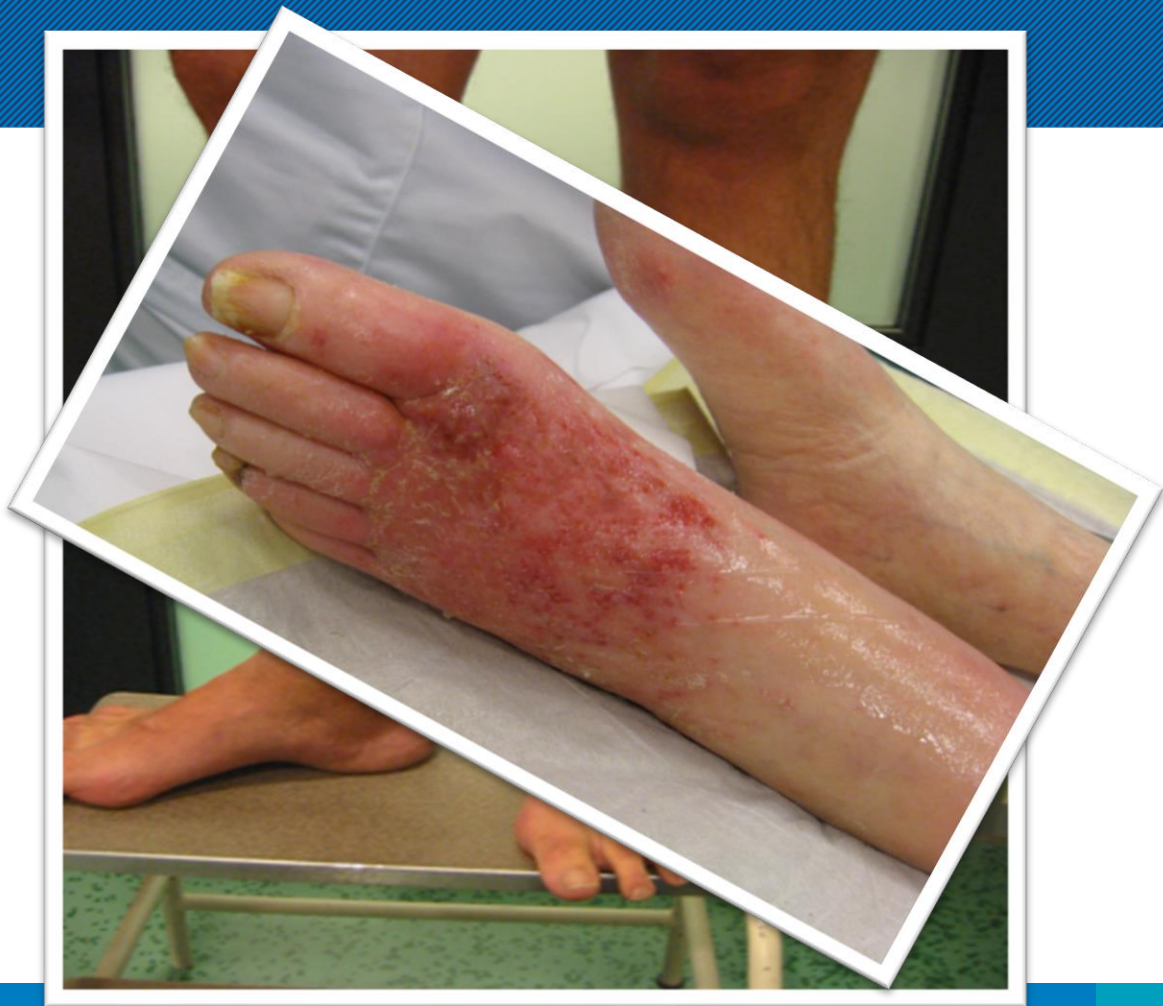Leids Universitair  
Medisch Centrum

# Atypische ulcera

Louk van Doorn







# Atypische ulcera

## Ulcus Cruris

70% obv veneuze insufficiëntie


15% obv arterieel vaatlijden

10% combinatie veneus / arterieel

5% overige diagnoses

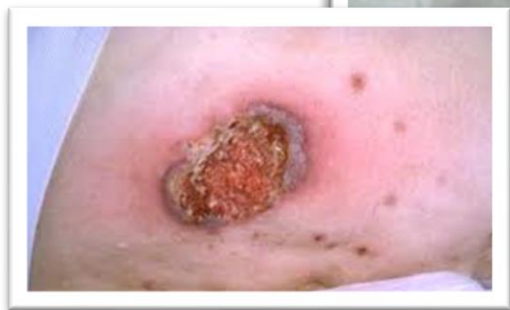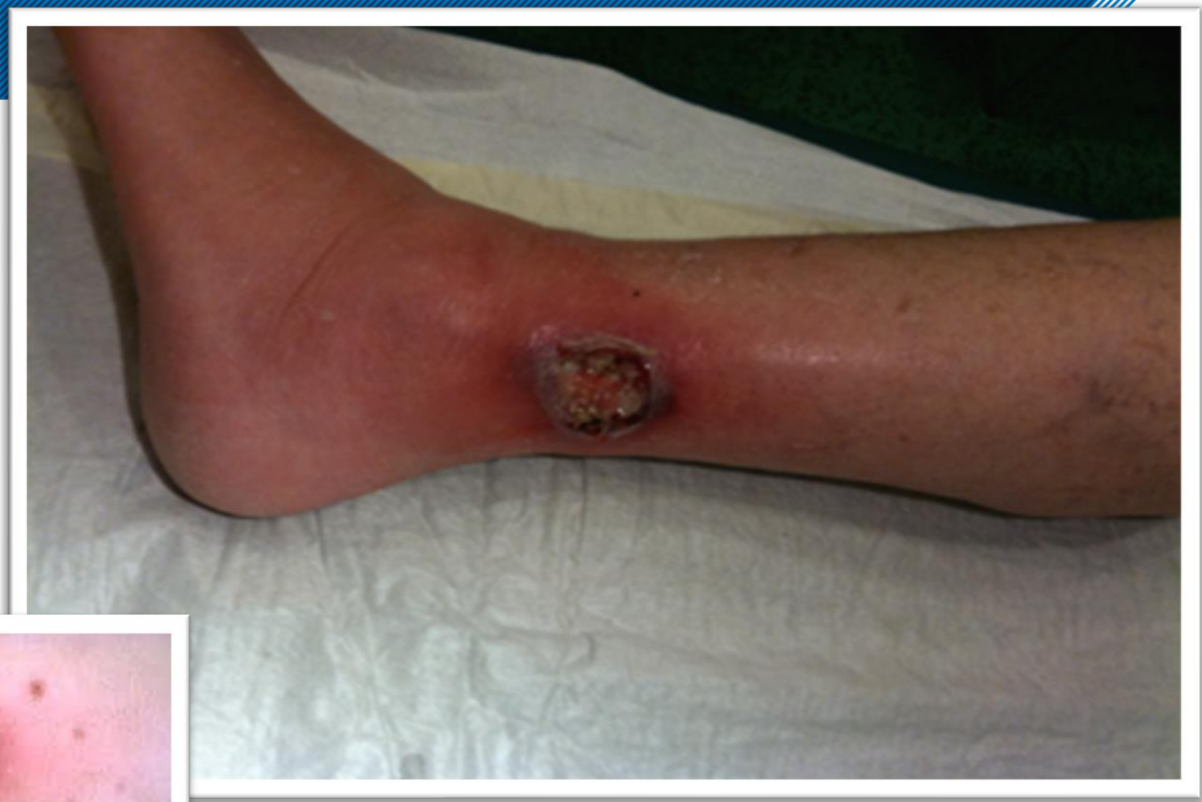Casey, 2004





HOUSE<sub>M.D.</sub>

FOX



# Pyoderma Gangrenosum

Acuut optredende en progressieve ulceratie.

Vasculitis variant, in 50% gevallen bij interne ziekten.

1:100.000

Onderbenen, abdomen, billen, en gezicht.

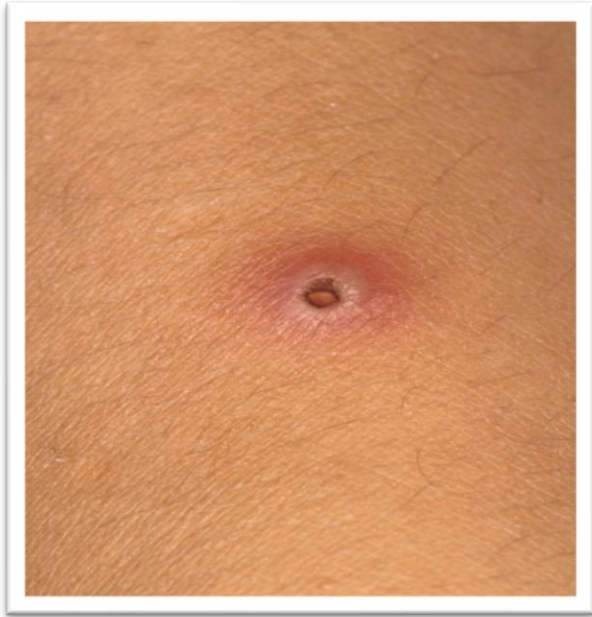Rood-livide rand, soms met pustels, weke rand met necrose  
wondbodem.

Diagnose: klinische diagnose, pathergietest, PA.

Therapie: corticosteroiden, systemisch / lokaal,

Let op: geen necrotomie

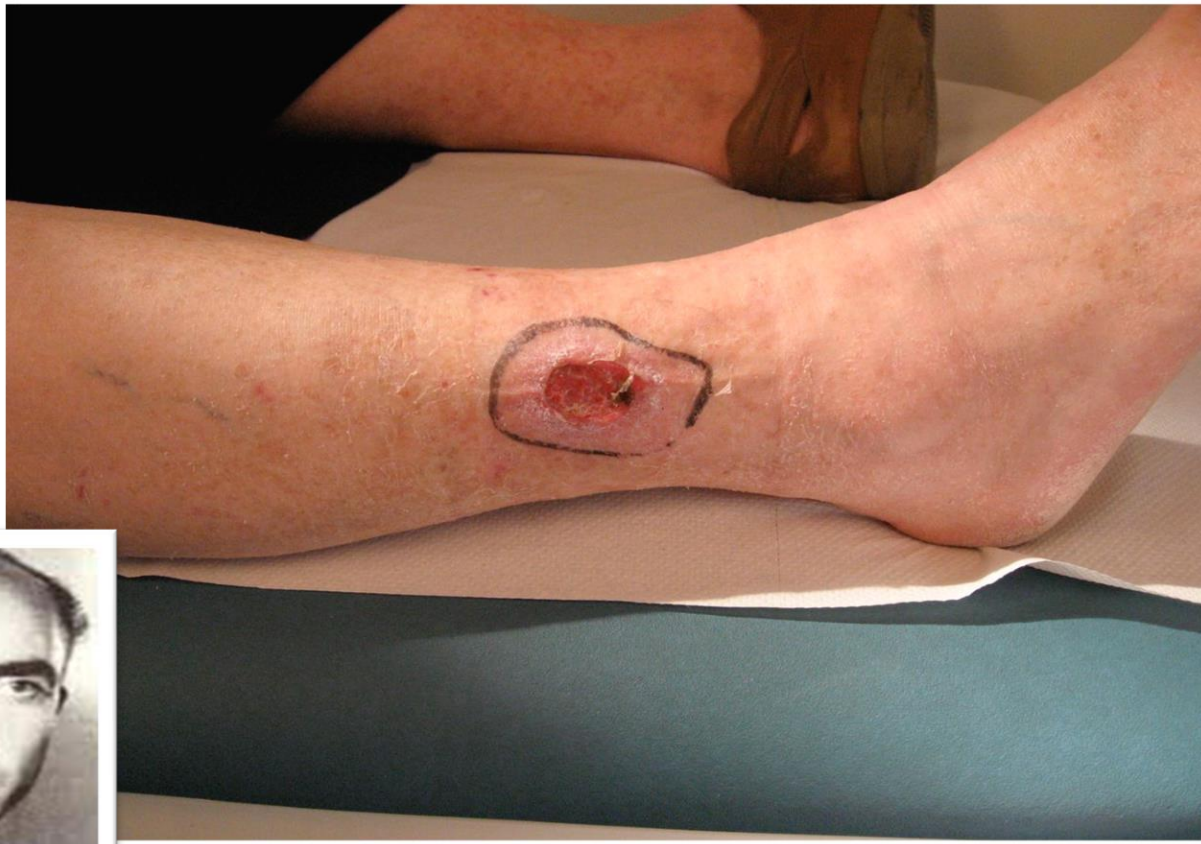## Pathergie (test)

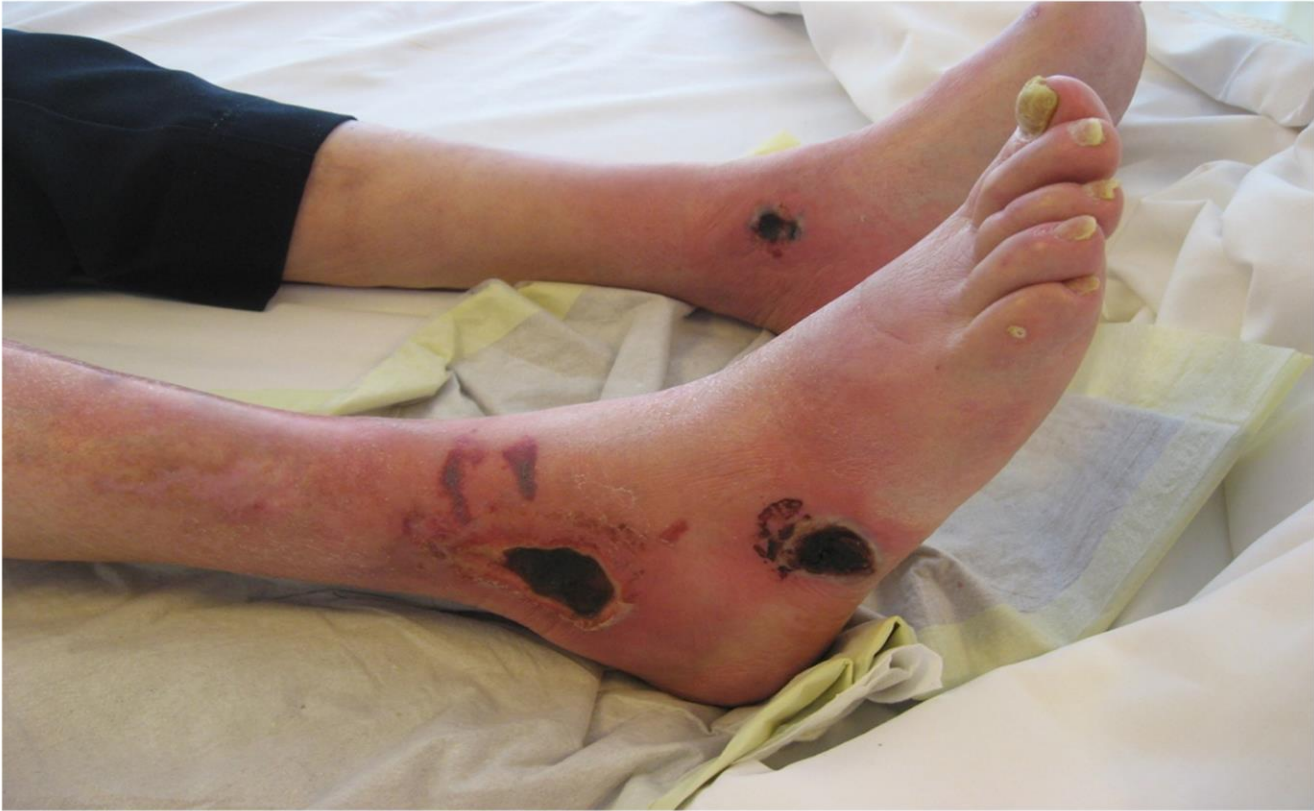

Het na 48 uur ontstaan van een steriele papulopustel op de insteekplaats van een injectie.

0.3 cc NaCl inspuiten, onder steriele condities







# Calciophylaxis

Progressieve necrose van de huid t.g.v. calcificatie van kleinere vaatjes.

Vrouw / Man ratio 3:1

Zeer pijnlijke necrose van de huid.

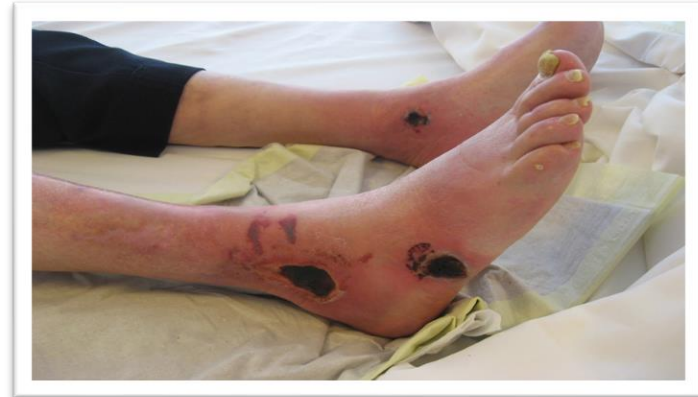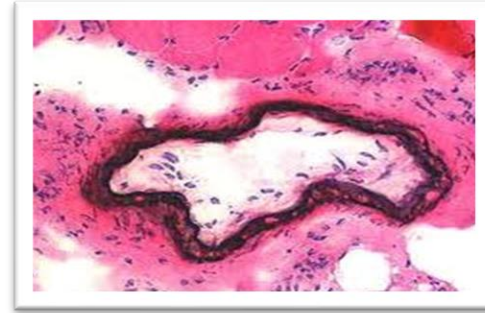
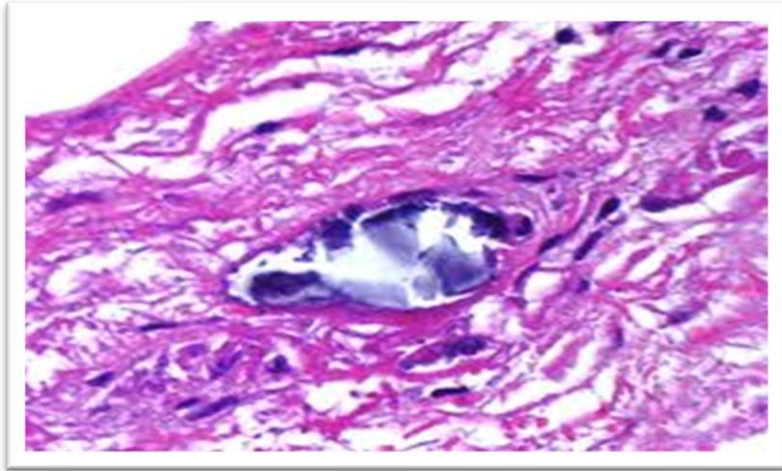
Terminale nierinsufficiëntie, hyperparathyreoidie, post niertransplantatie patiënten (zelfs met normale nierfunctie).

Diagnose: PA, Lab.

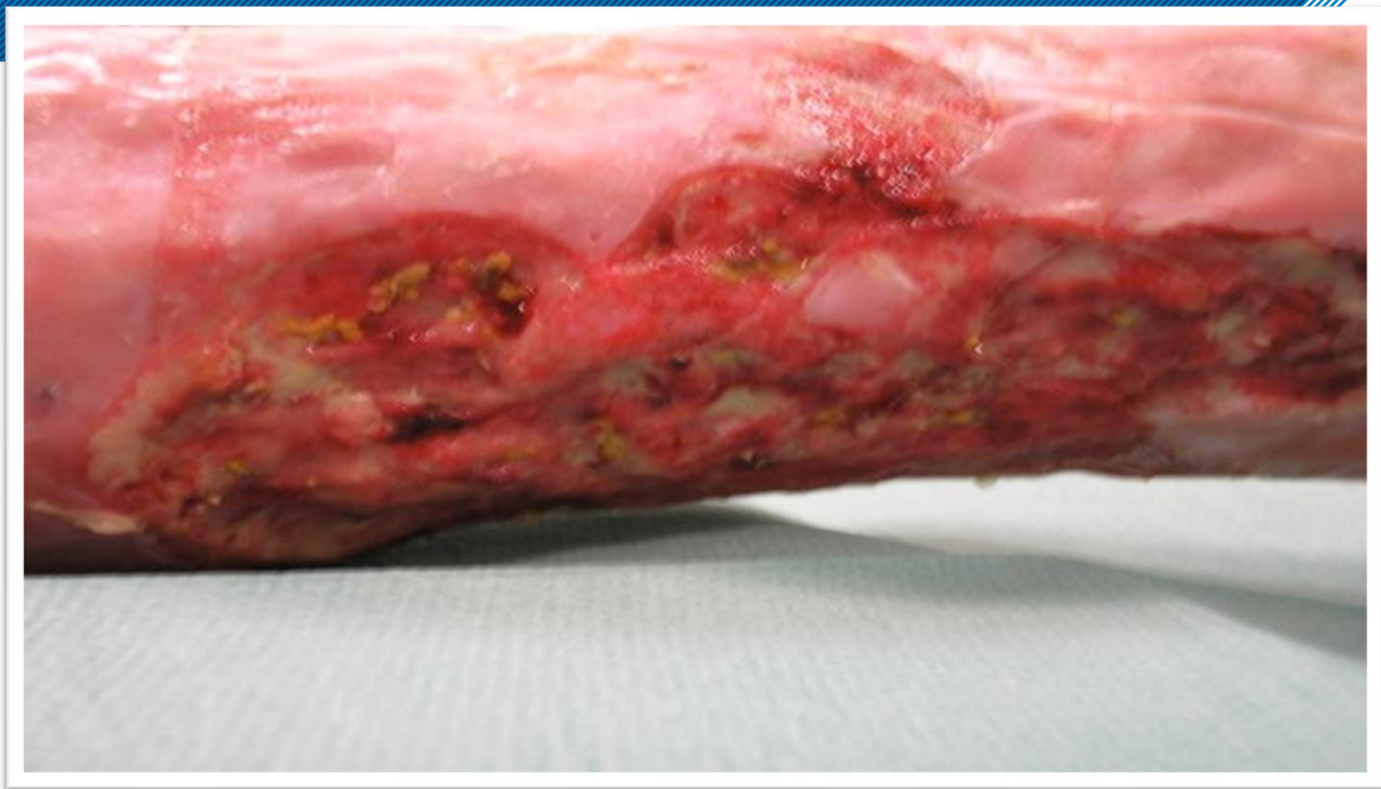Therapie: Calcium verlagen, (sub-)totale parathyroidectomie (alleen bij verhoogd PTH).



# Calciophylaxis







# Calcinosis cutis

Calcificatie in dermis of subcutaan vet.

Niet genezende ulcera met calcificaties in wondbodem.

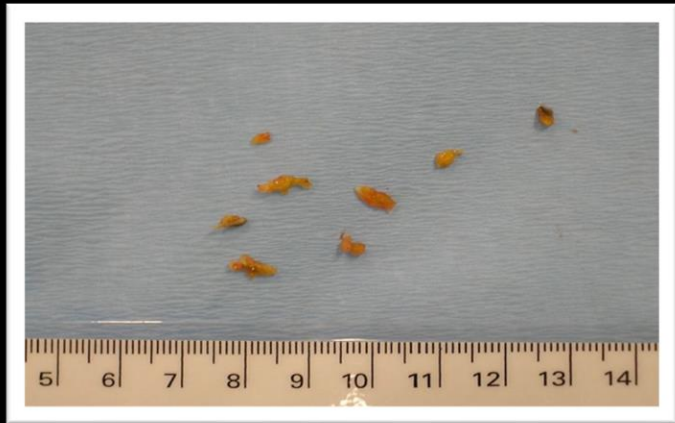Harde noduli of plaques.

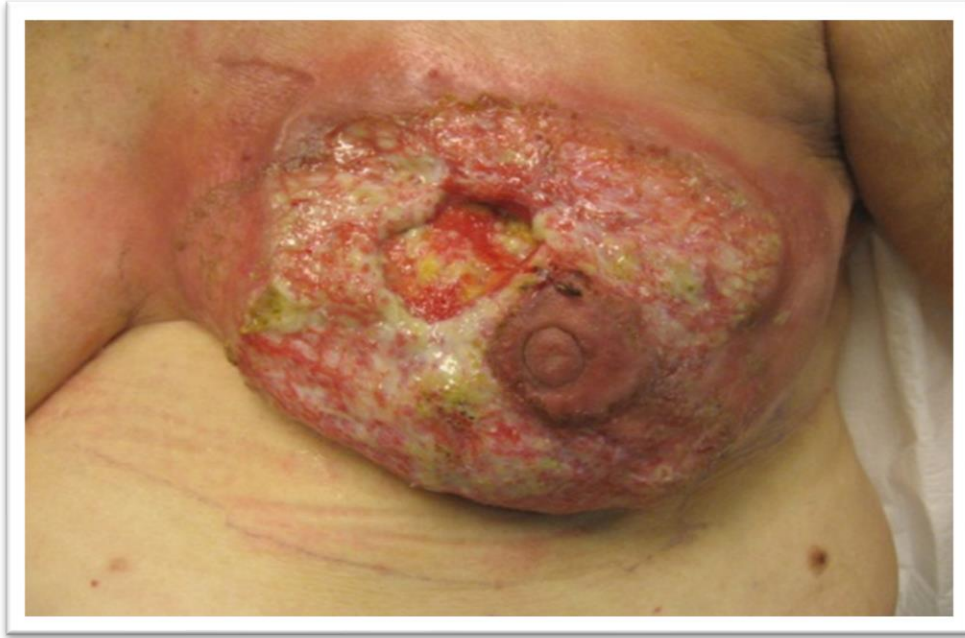Hyperfosfatemie en/of hypercalciëmie, nierinsufficiëntie chronische veneuze insufficiëntie.

Diagnose: x-foto, lab.

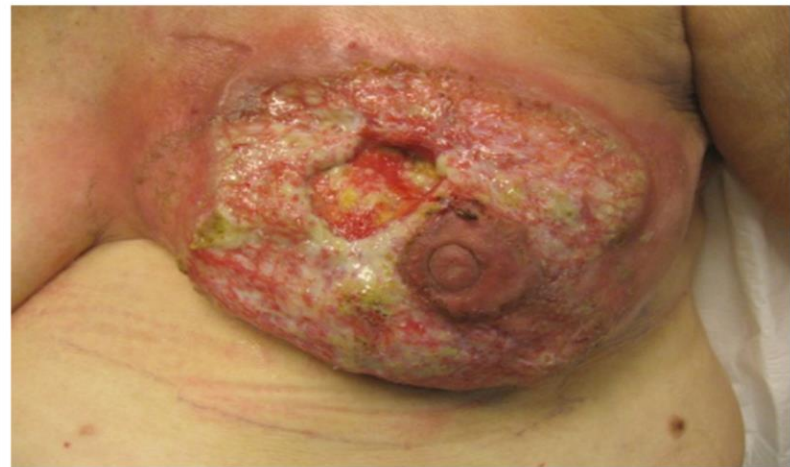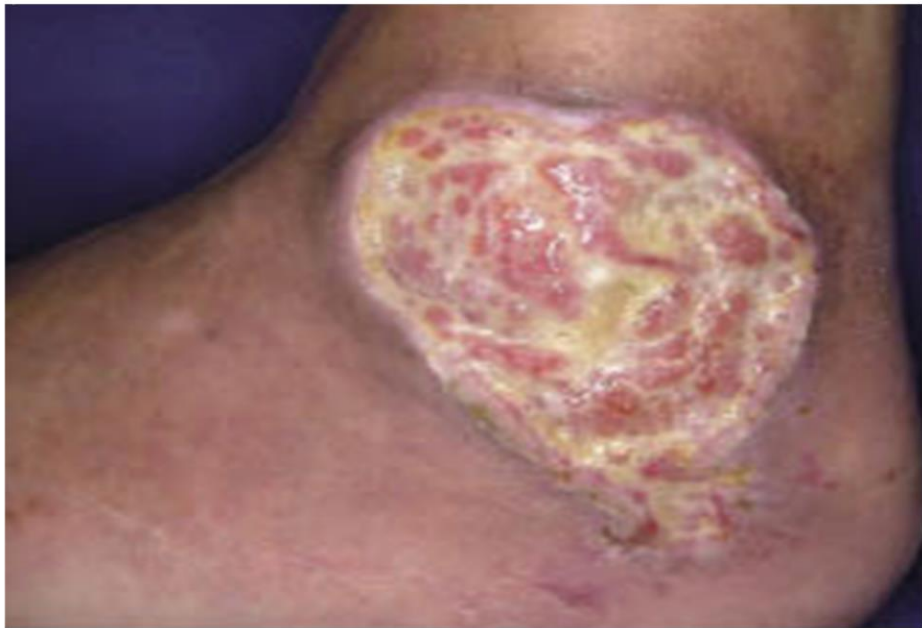Therapie: calcium verlagen, excisie plaques.

®









# Hydroxyureum - Hydrea

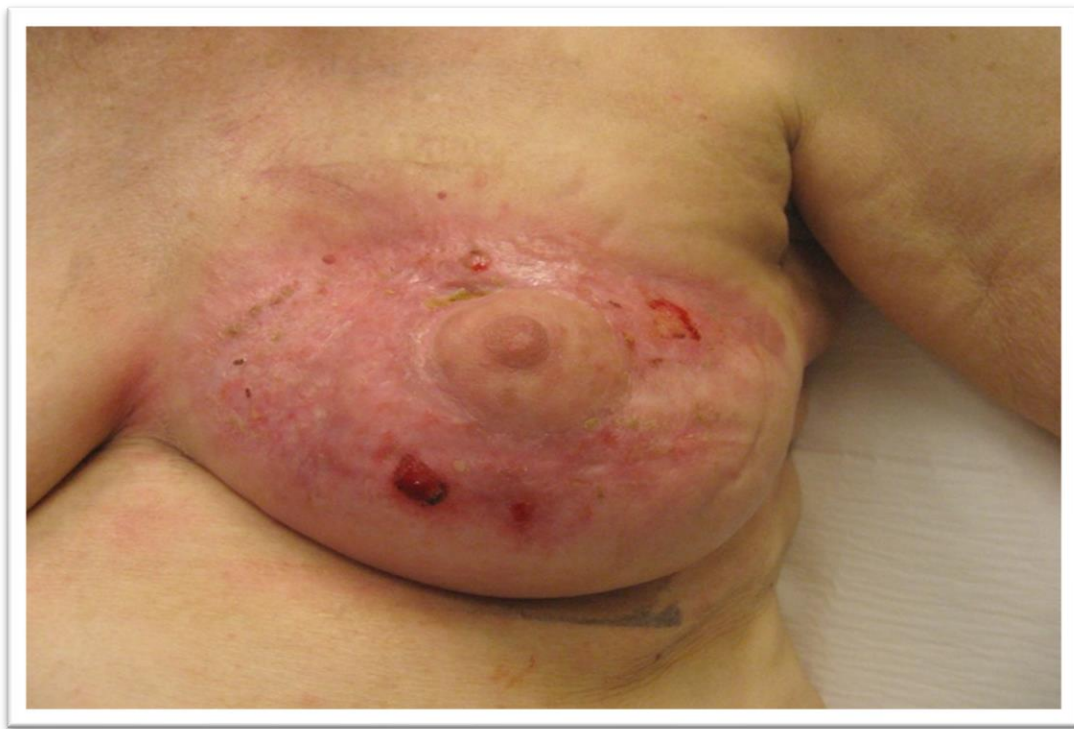Chemotherapeuticum.

Polycythemia vera, sikkelcelanaemie, trombocytose.

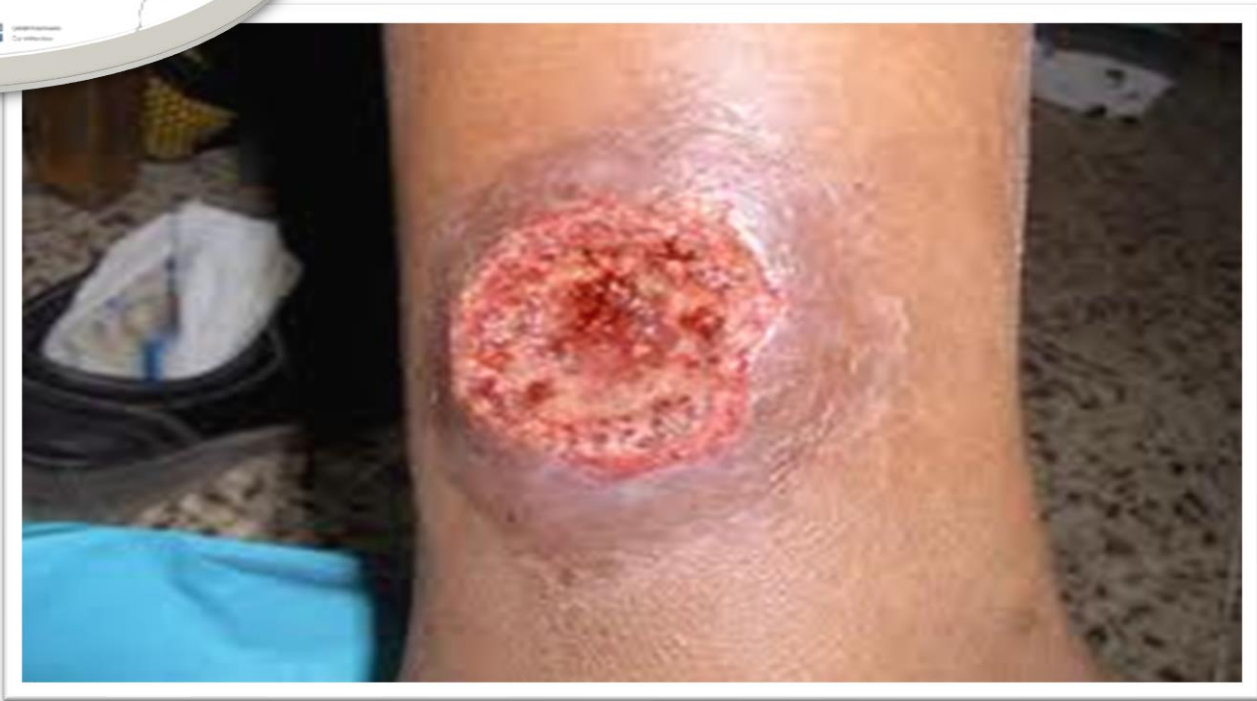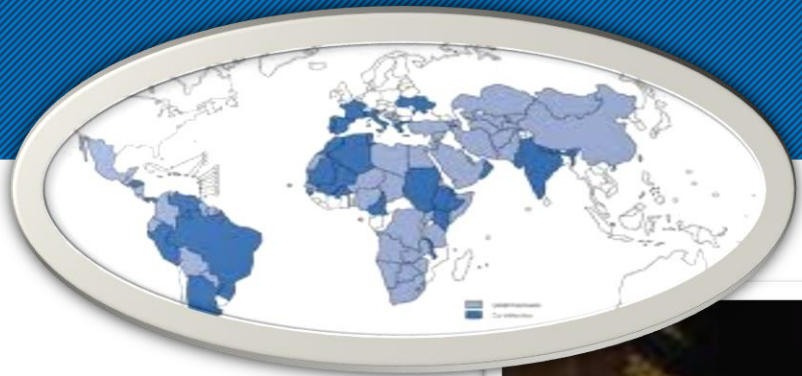Ulcera aan de benen na minimaal trauma.

Diagnose: anamnese, PA

Therapie: staken hydrea









# Leishmaniasis

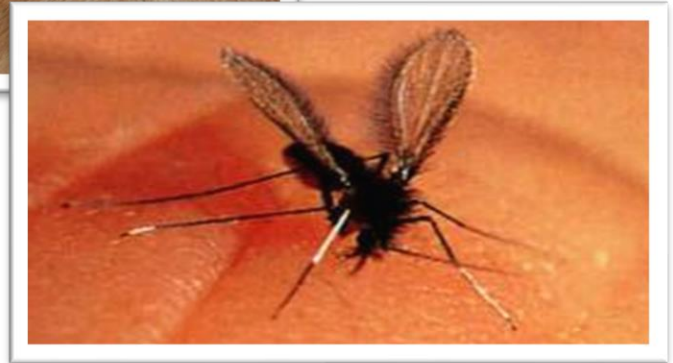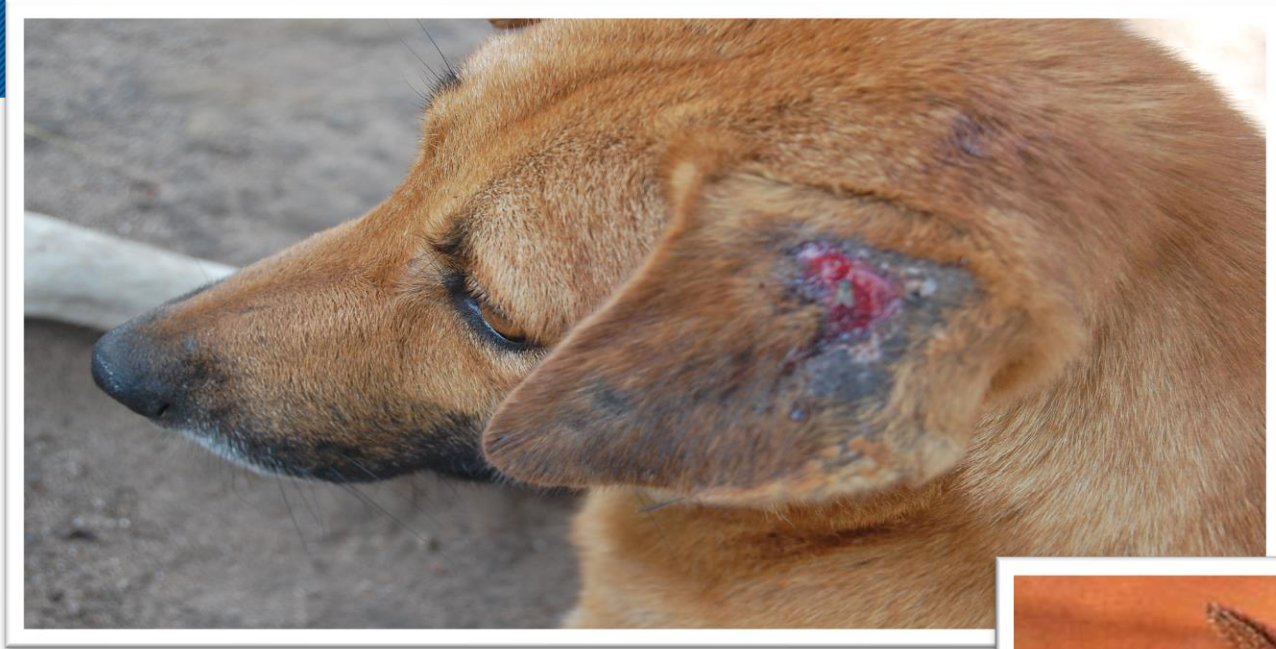Is een parasitaire infectie van de huid (cutane leishmaniasis), veroorzaakt door *Leishmania* parasieten.

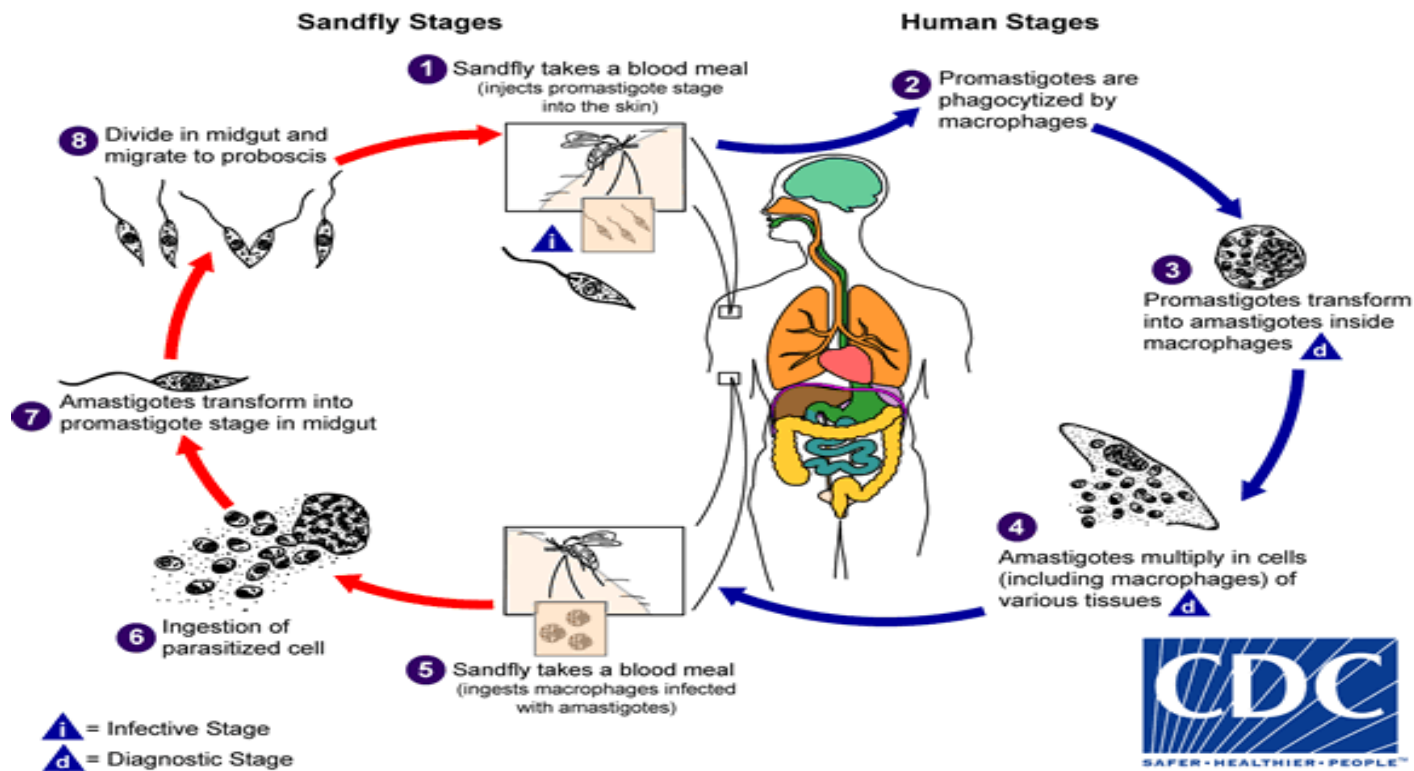
Dit zijn eencellige organismen, behorende tot de groep protozoa.

Ze worden overgebracht door kleine, harige mugjes (sandflies)

Komt in Nederland niet voor, leishmaniasis is daarom hier een importziekte.

Leishmaniasis is in het algemeen een zoönose: de mens is niet een natuurlijke gastheer de infectie wordt van dieren (vooral honden, hondachtigen en knaagdieren





<http://www.dpd.cdc.gov/dpdx>

Zeer pijnlijke ulcera in het enkelgebied.

Vaker bij vrouwen 50 – 70 jr.

Hypertrofie van de media door toename van spierweefsel.

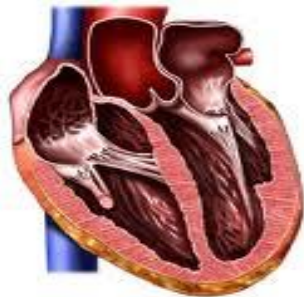Langdurige, ernstige en meestal suboptimaal ingestelde hypertensie.

Diagnose: PA, klinisch beeld.

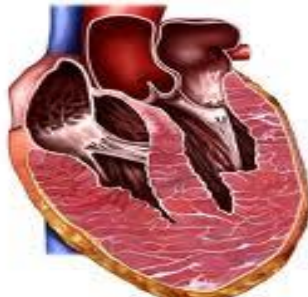Let op: EAI / duplex vaak niet afwijkend.

Therapie: hypertensie regulatie.

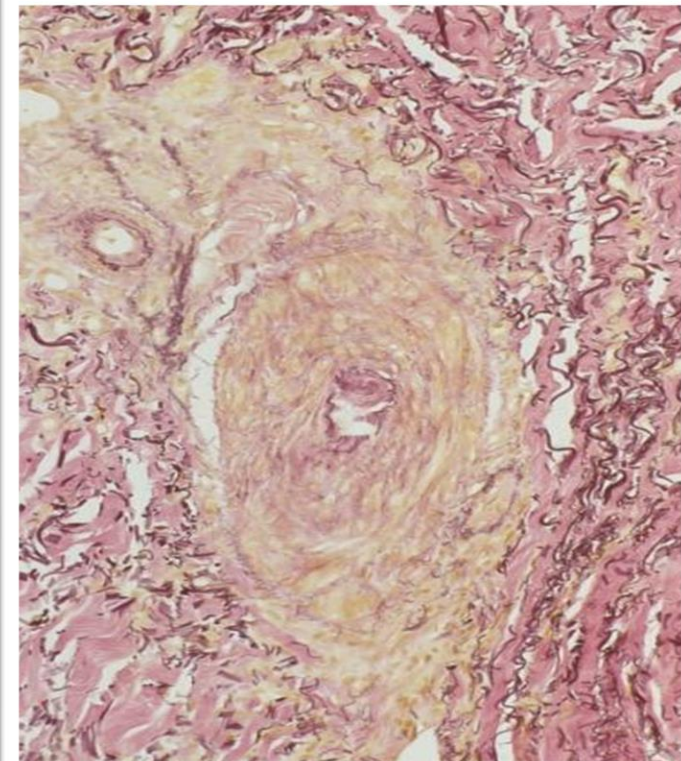
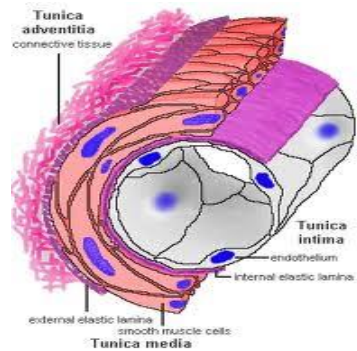


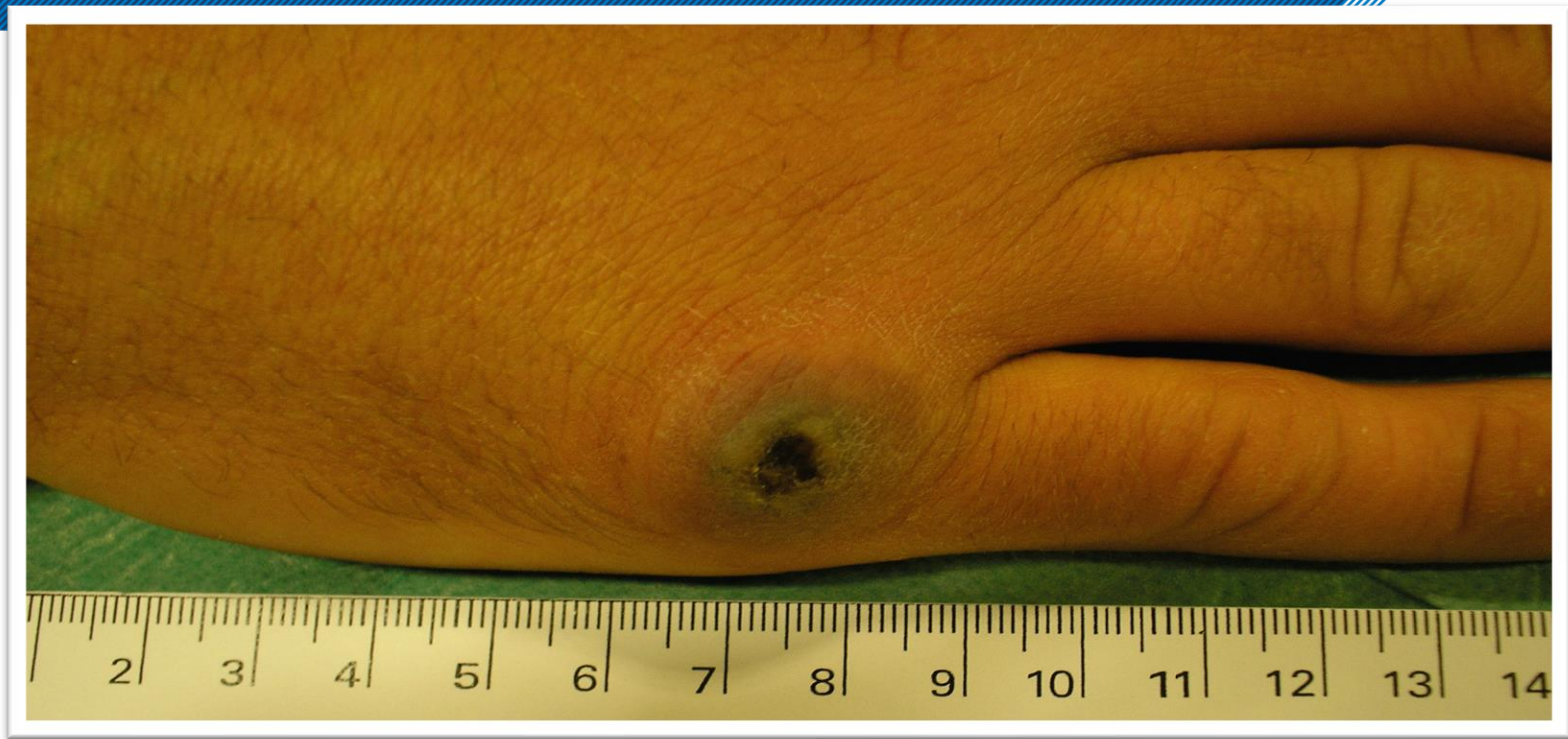

Normal heart  
(sagittal section)



Hypertrophic  
cardiomyopathy







# Ecthyma contagiosum

Orf / zere bekjes / bekschurft.

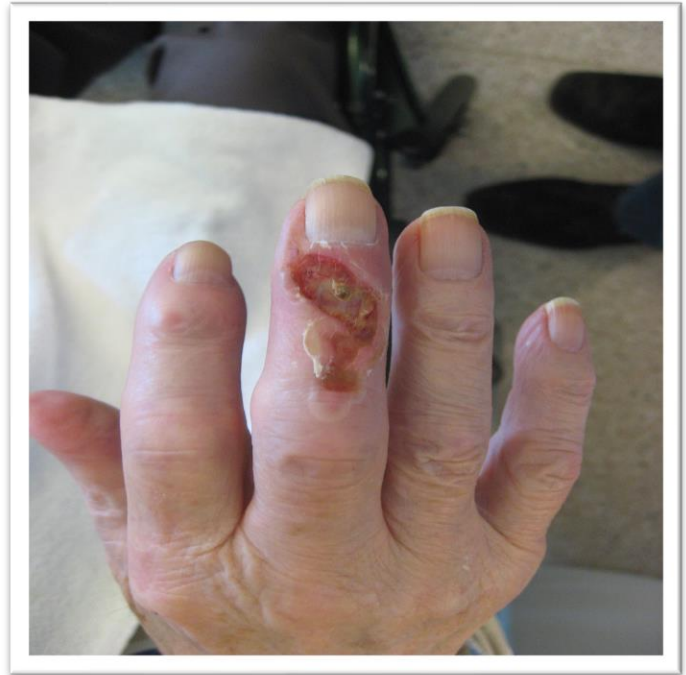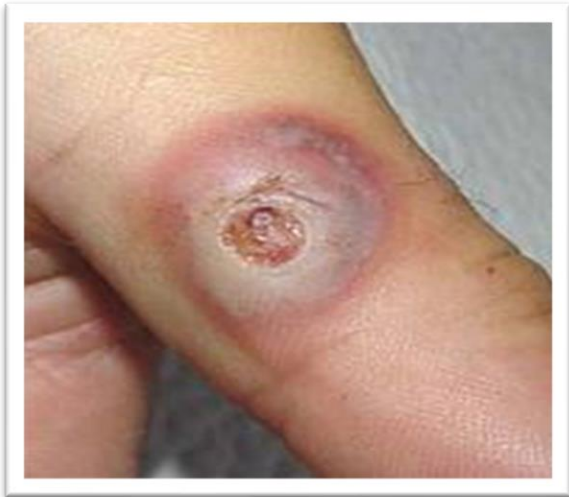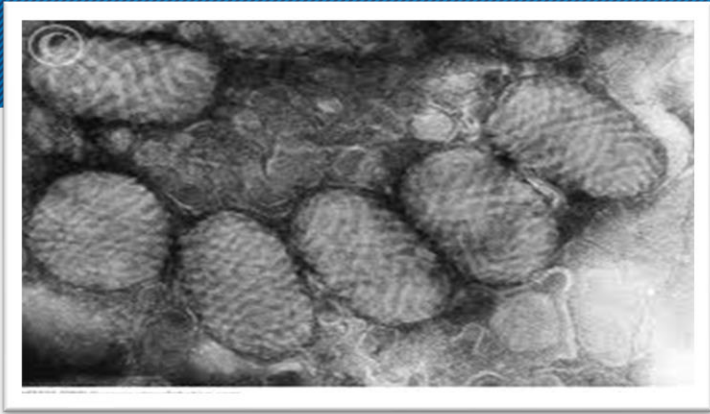
Zoönotische virusinfectie met het Orf-virus (Parapoxvirus) dat op mensen kan worden overgedragen door direct contact met geïnfekteerde schapen en geiten.

Blaarvormige afwijkingen vaak aan de vingers. In latere fase necrotisch.

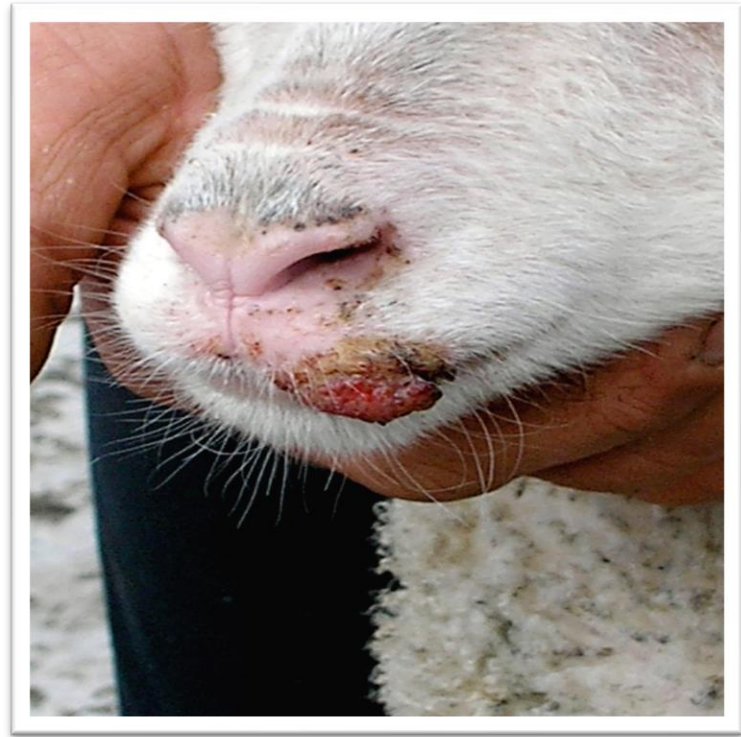
Geen necrotomie.

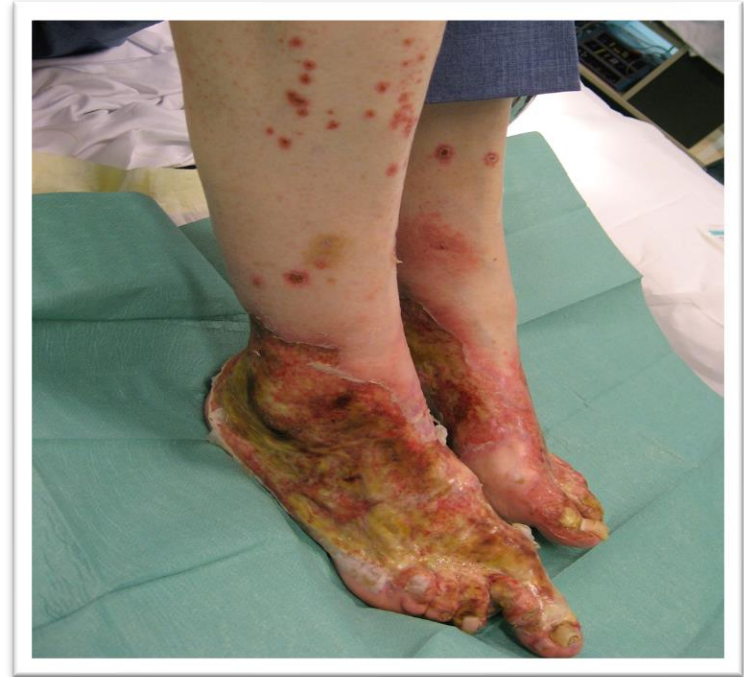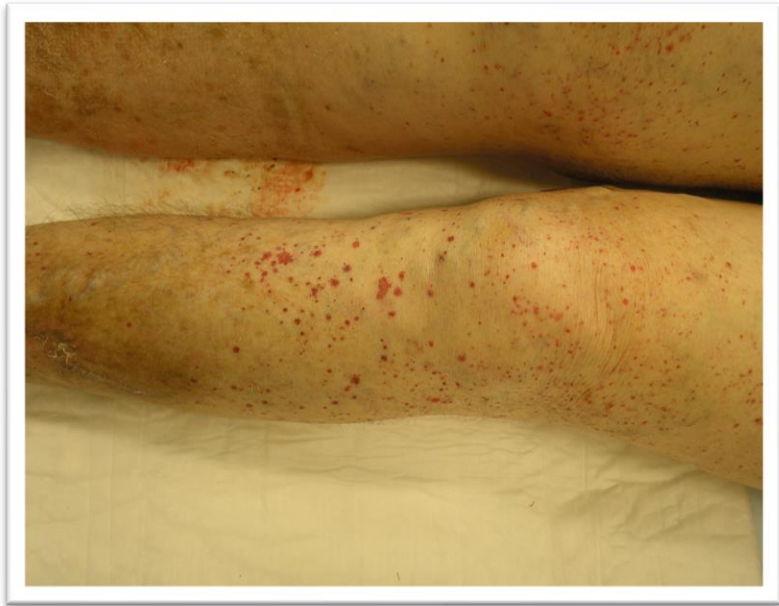Alleen antibiotica bij superinfectie.

Spontaan herstel treedt meestal binnen 6 weken op.









# Vasculitis

Leukoclastische vasculitis (huidniveau)

Histopathologisch criterium: een ontsteking van arteriolen, capillairen en venulen.

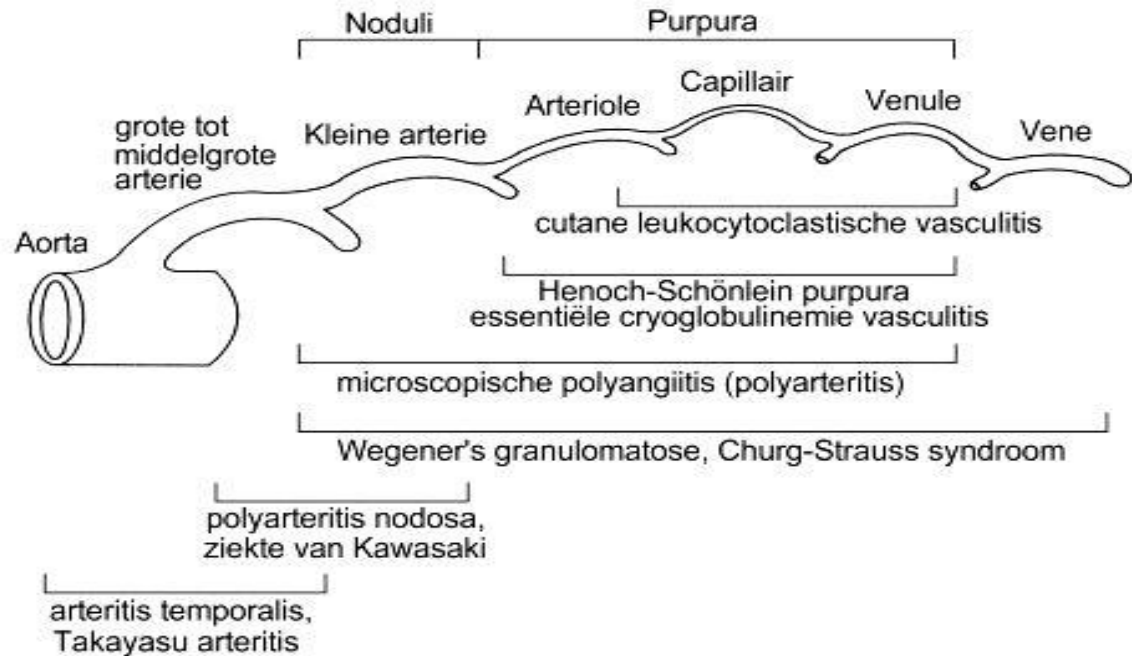
Diagnose: PA , Lab. oa. (ANA, ANCA)

Therapie: vaak corticosteroiden, staken van bepaalde geneesmiddelen.

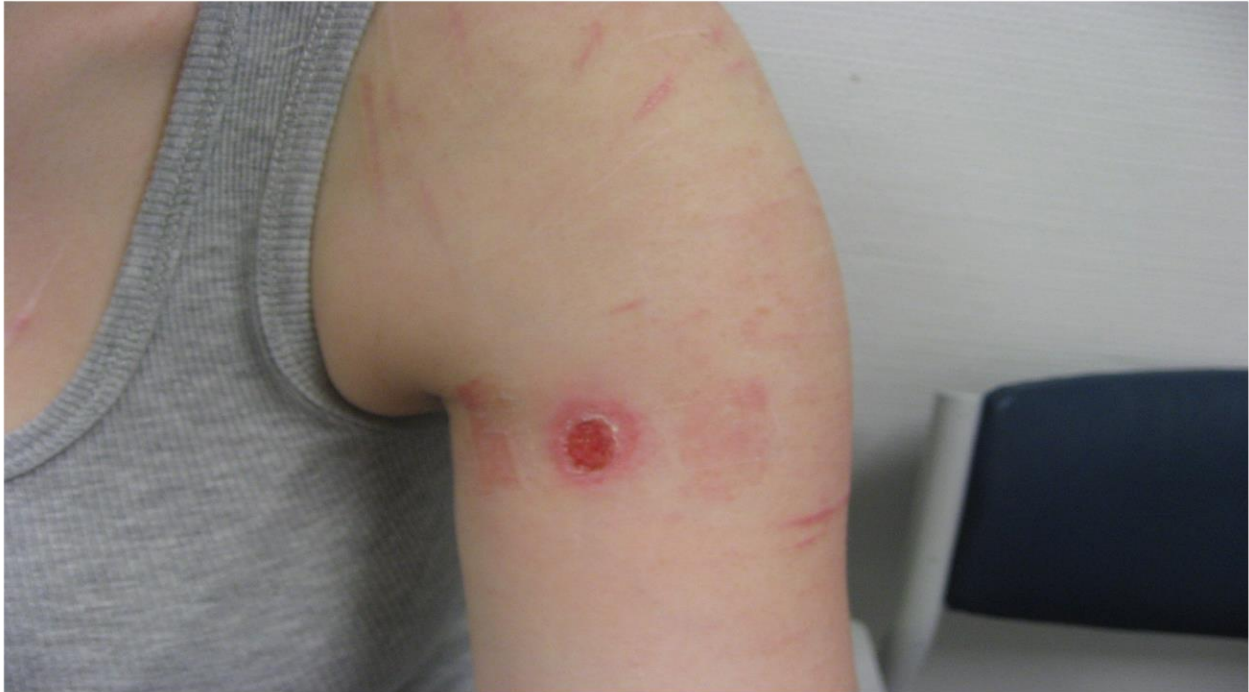<http://www.unckidneycenter.org/kidneyhealthlibrary/anca.html> - ancapath



Groep aandoeningen gekenmerkt door beschadiging van de vaatwand t.g.v. een inflammatoir proces.







# Dermatitis artefacta

Door eigen toedoen van een patient veroorzaakt.

Diagnose: vreemde vorm, begrenzing, excoriatie, lokalisatie, verloop.

Gips / cast.

Therapie: psychiatrische hulpverlening.

Over het algemeen therapieresistent.











